

Sección  
patrocinada por

# Caso clínico de

# EXÓTICOS

**J. Giner, C. Martínez**

Centro Veterinario Menescalía  
C/Actor Ismael Merlo nº5 46020 Valencia

## Historia

Se presentó un hurón doméstico (*Mustela putorius furo*), macho castrado, de dos años de edad y 1,265 kg de peso, sin antecedentes médicos previos, con un cuadro de tenesmo, heces aplanadas y vocalización durante la defecación y/o micción en los dos últimos dos meses. Durante las últimas semanas vaciaba de forma continuada el contenido de glándulas perianales. La base de su alimentación consistía principalmente en una mezcla de piensos para hurones y gatos. Se encontraba vacunado frente al virus del moquillo (Maxivac® prima DP, Lab. Esteve, Barcelona) y convivía con otros dos hurones. El veterinario remitente realizó previamente una exploración general, no encontrando anormalidades, y examinó visualmente el contenido de los sacos anales, que resultó normal, por lo que remitió al paciente para su valoración.

En la exploración física realizada no se observaron anormalidades. La hematología y bioquímica sanguínea resultaron dentro de los valores normales (Tabla 1).

**Tabla 1. Resultados analítica sanguínea**

Parámetro	Resultados	Valores de Referencia
<b>Bioquímica<sup>a</sup></b>		
Glucosa (mg/dL)	115	94-207 <sup>d</sup>
Urea (mg/dL)	28	10-45 <sup>d</sup>
Creatinina (mg/dL)	0.7	0.4-0.9 <sup>d</sup>
Fósforo (mg/dL)	5.0	4.8-8.9 <sup>d</sup>
Calcio (mg/dL)	9.0	8-11.8 <sup>d</sup>
Proteínas totales (g/dL)	5.6	5.2-7.3 <sup>d</sup>
Albumina (g/dL)	3.1	2.6-3.8 <sup>d</sup>
Globulinas (g/dL)	2.5	1.8-3.1 <sup>d</sup>
ALT (U/L)	82	82-289 <sup>d</sup>
Fosfatasa alcalina (U/L)	77	9-84 <sup>d</sup>
Bilirrubina total (mg/dL)	<0.1	0.1-1 <sup>d</sup>
Colesterol (mg/dL)	212	64-297 <sup>d</sup>
<b>Hematología<sup>b</sup></b>		
Recuento de hematíes (M/ $\mu$ L)	9.35	7.01-9.65 <sup>e</sup>
Hematocrito (%)	49.5	36-50 <sup>f</sup>
Hemoglobina (g/dL)	16	12-16.3 <sup>f</sup>
MCV (fL)	48.8	50-54 <sup>f</sup>
MCH (pg)	16.5	15-18 <sup>e</sup>
MCHC (g/dL)	33.8	32-35 <sup>e</sup>
Recuento leucocitario (K/ $\mu$ L)	7.8	7.7-15.4 <sup>f</sup>
Neutrófilos (%)	34.9	24-78 <sup>f</sup>
Linfocitos (%)	54.1	28-69 <sup>f</sup>
Monocitos (%)	8.2	3.4-8.2 <sup>f</sup>
Eosinófilos (%)	2.3	0-7 <sup>f</sup>
Basófilos (%)	0.5	0-2.7 <sup>f</sup>
Plaquetas (K/ $\mu$ L)	349	200-459 <sup>e</sup>
<b>Gasometría/electrolitos<sup>c</sup></b>		
pH (ven)	7.29	7.24-7.40 <sup>g</sup>
HCO <sub>3</sub> (ven)(mmol/L)	22.6	22.0-24.0 <sup>g</sup>
Sodio (mmol/L)	160.0	146-160 <sup>h</sup>
Potasio (mmol/L)	5.1	4.3-5.3 <sup>h</sup>
Cloro (mmol/L)	116.0	102-121 <sup>h</sup>

1. ¿Cuáles podrían ser los diagnósticos diferenciales tras los datos obtenidos?

2. ¿Qué pruebas adicionales realizaríamos para conseguir un diagnóstico definitivo?

3. ¿Cuál o cuáles serían los tratamientos adecuados?

<sup>a</sup>Resultados hematológicos obtenidos con analizador automático VetTest Idexx® Laboratories

<sup>b</sup>Resultados Bioquímicos obtenidos con analizador automático Laser-cite Idexx® Laboratories

<sup>c</sup>Resultados obtenidos con analizador automático VetStat Idexx® Laboratories

<sup>d</sup>VetTest Chemistry Analyzer, Idexx Laboratories.

<sup>e</sup>Keeble E, Meredith A, BSVa Manual of Rodents and Ferrets. British Small Animal Association, Quedgeley, 2009; 231.

<sup>f</sup>Carpenter J. Exotic animal formulary. 3rd edition, ElsevierSaunders, St.Louis, 2005; 466.

<sup>g</sup>Valores referencia VetStat , Idexx® Laboratories, en gatos.

<sup>h</sup>Carpenter JW, Quesenberry KE. Ferrets, rabbits, and rodents: clinical medicine and surgery. 2nd ed. Saunders, St.Louis; 2004.

\* Contacto: menescalía@menescalía.com



## 1. ¿Cuáles podrían ser los diagnósticos diferenciales con los datos obtenidos?

Diagnósticos diferenciales tras la anamnesis y examen clínico inicial:

- Alteraciones prostáticas: prostatomegalia, prostatitis o quistes prostáticos/ paraprostáticos secundarios a enfermedad de glándula adrenal y neoplasias.
- Linfadenitis regionales: tumores o sus metástasis, hiperplasias linfoides reactivas por infecciones y/o inflamaciones crónicas.
- Afección de glándulas perianales: infección, inflamación o tumoración.
- Afecciones del aparato urinario: cistitis, cálculos, neoplasias vesicales, obstrucciones uretrales.

Las causas más frecuentes a tener en cuenta en hurones domésticos machos que acuden a la consulta con un cuadro de tenesmo y vocalización durante la defecación/micción son debidas a la compresión provocada por órganos adyacentes al colon, recto o tracto urinario inferior, al igual que ocurre en otras especies. En el caso de hurones esterilizados, la causa principal de dicha sintomatología es la enfermedad de glándula adrenal. Los síntomas asociados a esta patología aparecen normalmente a partir de los 3-4 años de edad, cursando, en determinados casos, únicamente con obstrucción total o parcial de la uretra por el aumento del tamaño prostático, secundario a niveles elevados de hormonas sexuales producidas en las glándulas adrenales.

## 2. ¿Qué pruebas adicionales realizaríamos para conseguir un diagnóstico definitivo?

Tras la anamnesis y datos laboratoriales obtenidos, se procedió a realizar una ecografía abdominal con el fin de descartar un mayor número de diagnósticos diferenciales.

En las figuras 1 y 2 podemos apreciar la imagen ecográfica de ambas glándulas adrenales en un corte longitudinal. La glándula adrenal izquierda se encuentra craneomedial al riñón izquierdo; y la glándula adrenal derecha, craneomedial al riñón derecho, normalmente adherida dorsalmente a la vena cava caudal. Dichas glándulas adrenales se encontraban dentro de la normalidad según los puntos de referencia específicos descritos por Kuijten et al.<sup>1</sup> Se descartó la presencia de prostatomegalia, así como la presencia de estructuras quísticas prostáticas o paraprostáticas.

En la figura 3 se puede observar la zona caudal de la vejiga. La distensión que presenta no permite valorar su pared (tamaño de la vejiga de 1 cm aprox.), pero podemos visualizar una estructura ligeramente hiperecoica, asociada a la pared ventral de la vejiga, que produce una pequeña sombra acústica. Entre los diagnósticos diferenciales se encontrarían un coágulo sanguíneo, pólipo (ambos mineralizados) o cálculo urinario. Debido al tamaño del paciente y a una vejiga no distendida adecuadamente, no se consiguió valorar si dicha estructura se desplazaba por la vejiga al mover al paciente o al agitar con el transductor sobre la misma (para descartar pólipo o coágulo sanguíneo adherido a la pared vesical). Se decidió extraer por cistocentesis una muestra de orina.

En dicho estudio ecográfico no se detectaron alteracio-

nes de nódulos linfáticos regionales (linfocentro iliosacro principalmente). No se encontró ningún otro hallazgo ecográfico destacable.

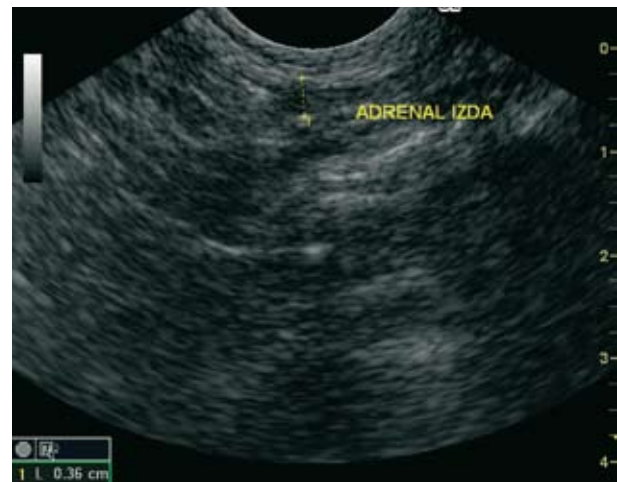

Figura 1. Imagen ecográfica de glándula adrenal izquierda.

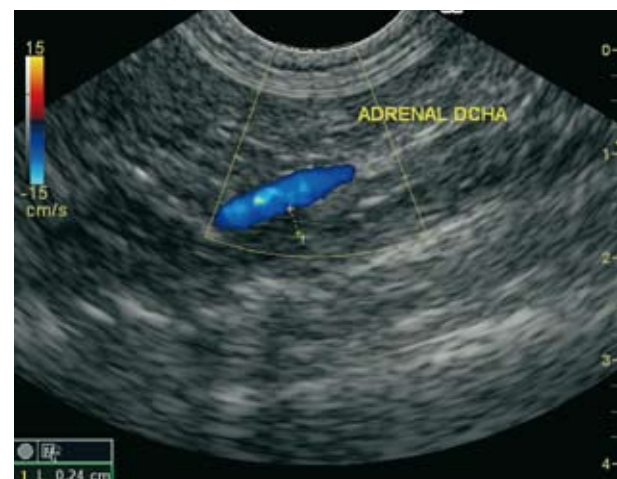

Figura 2. Imagen ecográfica de glándula adrenal derecha. Corte longitudinal. Obsérvese parte de la glándula íntimamente adherida a la pared de la vena cava.

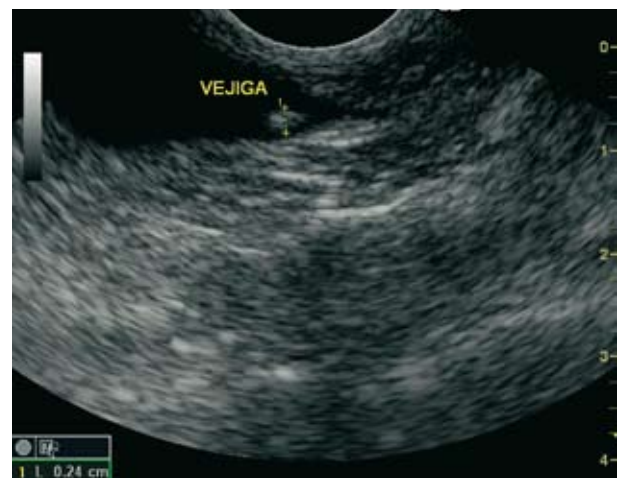

Figura 3. Imagen ecográfica de porción caudal de la vejiga (trígono vesical y porción prostática). Corte longitudinal.

Las siguientes pruebas llevadas a cabo dentro del plan diagnóstico fueron: radiografías lateral (L) y ventrodorsal (VD) de abdomen (Figs. 4 A y B), analítica de orina completa y cultivo del contenido de las glándulas perianales.

En la radiografía L se apreció una estructura radioopaca en la zona central de la vejiga urinaria, de forma espiculada (imagen compatible con cálculo vesical), además de cuatro estructuras radioopacas en zona de uretra peneana. Se descartó cualquier tipo de compresión o desplazamiento del colon; y la imagen radiológica de las glándulas perianales se encontró dentro de la normalidad.

En la analítica de orina se advirtió un pH=5, claramente ácido (pH normal 6-6.5 en carnívoros estrictos), sedimento inactivo, no observándose cristaluria. El resto de parámetros se hallaban dentro de la normalidad. Se realizó cultivo con resultado negativo.

El contenido de sacos anales presentó un aspecto macros-

cópico normal y su cultivo resultó negativo.

Diagnóstico definitivo: Obstrucción uretral parcial en su porción peneana por cálculos uretrales y urolito vesical.

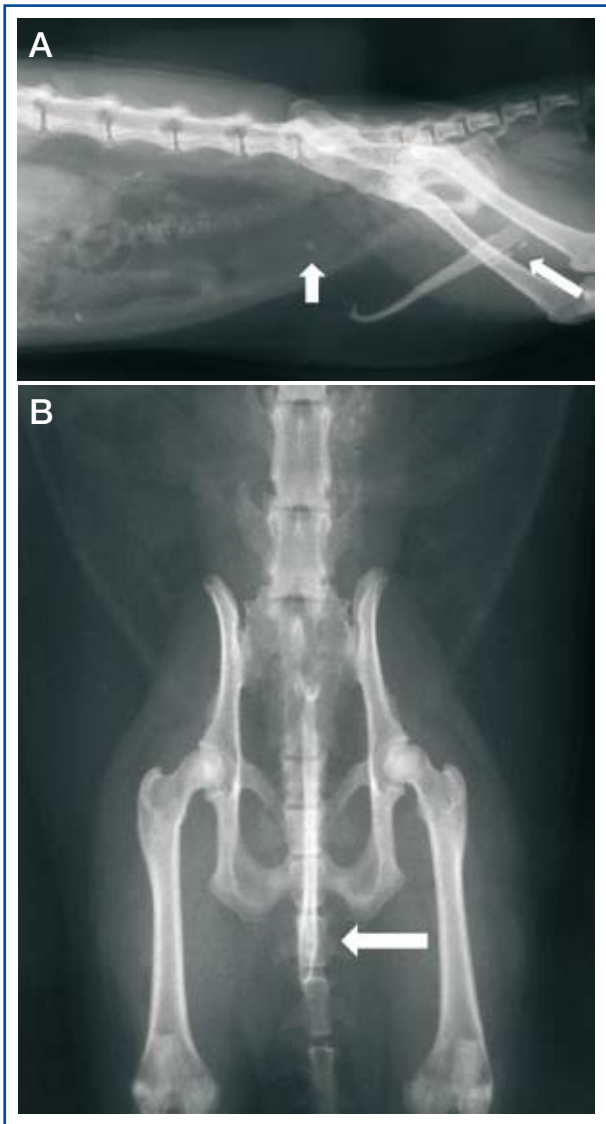
### 3. ¿Cuál o cuáles serían los tratamientos adecuados?

El tratamiento adecuado para este paciente consistiría en realizar urohidropropulsión con el objetivo de desplazar los urolitos que provocan la obstrucción parcial de la uretra hacia la vejiga de la orina y, posteriormente, realizar una cistotomía para extraer dichos urolitos.

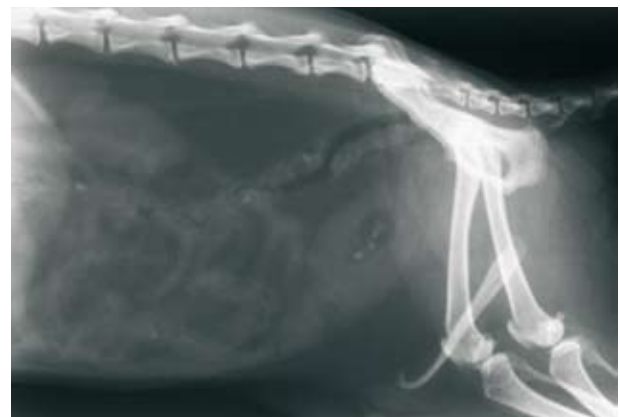Puesto que la función renal no se encontraba comprometida en dicho momento y los electrolitos (Tabla 1) se hallaban dentro de la normalidad, se decidió un protocolo anestésico que consistió en una premedicación a base de butorfanol (Torphasol® 4 mg/ml, Esteve Veterinaria, Barcelona) 0.25 mg/kg IM junto a midazolam (Dormicum® 5 mg/5ml solución inyectable, Roche Farma, S.A., Madrid) 0.25 mg/kg IV y una inducción con propofol (Propofol-®Lipuro 1% 10 mg/ml emulsión inyectable, B. Braun VetCare S.A., Barcelona) a dosis de 4 mg/kg IV. Tras la intubación con un tubo endotraqueal nº2.5 se mantuvo al paciente con Isoflurano (IsoVet® 1000mg/g, Piramal Healthcare, London) al 2% y a un flujo de oxígeno de 2 l/min.

En hurones, el sondaje urinario puede resultar bastante dificultoso debido a la forma en "J" del hueso peneano y al pequeño orificio uretral distal. En este caso se utilizó un catéter urinario de 4 French (1.0-130 mm) (Krusse Buster® cat catheters, Krusse, Dinamarca). Se inició el sondaje hasta detectar la obstrucción provocada por los cálculos, momento en el que se introdujo a través del catéter urinario lidocaína (Lidocaína inyectable 2%, B. Braun VetCare S.A., Barcelona) 2 mg/kg diluido al doble de volumen con solución salina (cloruro de sodio al 0.9%), que se instiló en la uretra. Tras dicho procedimiento se llevó a cabo la urohidropropulsión con jeringuillas de 5 ml con una dilución 1:1 de solución salina estéril atemperada y gel lubricante (K-Y®Jelly gel lubricante íntimo, Lab. Johnson&Johnson, Madrid). Empleando dicha técnica se consiguió alojar todos los urolitos en la vejiga de la orina (Fig. 5) lo que permitió un sondaje completo (Fig. 6).

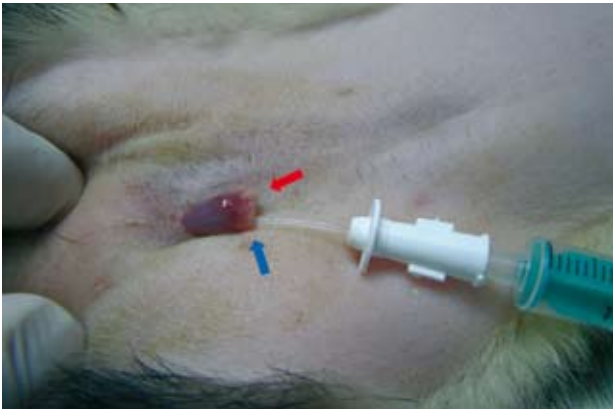Tras preparar el campo quirúrgico para la cirugía, se



**Figura 4.** A. Radiografía lateral donde se observa cálculo vesical y urolitos en uretra peneana (Flechas). B. Radiografía ventrodorsal. Ampliación radiográfica. Se aprecian urolitos en uretra peneana (Flecha).



**Figura 5.** Radiografía lateral previa a la cirugía tras la urohidropropulsión. Obsérvense los urolitos en la vejiga de la orina.



**Figura 6.** Cateterización de la uretra exteriorizando el pene del hurón. Se observa el hueso peneano (flecha roja) y la entrada de la uretra (flecha azul).



**Figura 7.** Urolitos de oxalato cálcico extraídos tras cistotomía.

realizó la extracción de los urolitos por cistotomía utilizando la misma técnica descrita en perros y gatos. Finalmente se extrajeron 5 cálculos urinarios (Fig. 7). El estudio cualitativo y cuantitativo de dichos urolitos (Minnesota Urolith Center, Veterinary Clinical Sciences Department, College of Veterinary Medicine, University of Minnesota) reveló que se trataba de urolitos 100 % formados por oxalato cálcico monohidrato.

## Discusión

La urolitiasis es una enfermedad poco común en hurones. Además, su prevalencia ha disminuido en los últimos años, dejando de ser una causa frecuente de obstrucción uretral en esta especie<sup>2</sup> debido, posiblemente, a la mejor formulación de las dietas comerciales actuales para hurones y a una mayor concienciación por parte de los propietarios por ofrecerles una dieta adecuada.<sup>3</sup>

El tipo más frecuente de cristales urinarios y/o urolitos documentados en hurones son los compuestos por fosfato amónico magnésico (estruvita), pero todavía se desconoce completamente la patogénesis de la urolitiasis por estruvita en esta especie.<sup>4</sup> Algunos autores la relacionan

con hurones alimentados con piensos de baja calidad, con altos contenidos de proteína de origen vegetal que provocan un ambiente alcalino en la vejiga, el cual favorece la cristalización de la estruvita ( $\text{pH} > 6.5$ ).<sup>3</sup> Los hurones son carnívoros estrictos, por lo que el pH normal de la orina en esta especie debería ser ácido, asociado al metabolismo de la cistina y la metionina de la proteína animal de la dieta.<sup>3</sup> En un menor número de casos, infecciones del tracto urinario por bacterias ureasa positivas (*Staphylococcus* spp, *Pseudomonas* spp o *Proteus* spp) pueden predisponer a la urolitiasis por estruvita al aumentar el pH urinario.

Otros urolitos con distinta composición han sido descritos anecdóticamente. Un estudio sobre la composición de los urolitos en animales de compañía del Reino Unido durante 2002-2010 (Rogers et al.)<sup>5</sup> describe que, de 18 hurones (14 machos y 3 hembras) se extrajeron un total de 21 urolitos: 14 urolitos de estruvita, todos ellos en hembras, 3 de calcita, 2 de hidroxapatita cálcica, 1 de oxalato cálcico dihidrato y solo 1 de oxalato cálcico monohidrato, como en este caso. La causa de la urolitiasis por oxalato cálcico se desconoce, aunque se relaciona con una secuencia compleja de acontecimientos en los que se pueden incluir hipercalcemias, hipercalcurias por enfermedad renal, hiperparatiroidismo, consumo excesivo de sodio, tumoraciones, hipervitaminosis D o provocada por dietas enriquecidas con calcio, entre otras (<http://www.cvm.umn.edu/depts/minnesotaurolithcenter>). Además, la solubilidad del oxalato de calcio está aumentada en las orinas con un pH por encima de 6.5, mientras que el pH menor de 6.5 favorece la formación de sus cristales.<sup>6</sup>

En el caso que se presenta, los niveles de calcio total en suero se encontraban dentro del rango de referencia (Tabla 1). Una vez recibido el estudio de los urolitos se realizó una medición sérica del calcio ionizado ( $\text{Ca}^{++}$ ), con un valor de  $\text{Ca}^{++}$  1.25 mmol/L (valores referencia en gatos 1,12-1,42 mmol/L). Un estudio de Schenck (2010), demostró que de 194 gatos con calcio sérico total con valores dentro de los rangos de referencia, 48 (25%) presentaban hipercalcemia con valores elevados de calcio ionizado. Por este motivo, es recomendable medir el calcio ionizado en todos los animales con urolitiasis por oxalato cálcico con el fin de evitar posibles recurrencias en animales hipercalcémicos.

El pH urinario del paciente ( $\text{pH}=5$ ) favorece la precipitación del calcio y posterior formación de cálculos. Las causas más frecuentes de acidosis urinaria, tales como vómitos puros con depleción de cloro, diarreas graves, inanición o pirexia se descartaron con el examen clínico inicial. Tampoco se habían administrado acidificantes orales anteriormente. Cabe destacar que durante cuatro meses el propietario estuvo alimentando al hurón con una dieta para gatitos con alto contenido en calcio. Quizás dicha condición pudo favorecer la formación de los urolitos, aunque no es posible confirmarlo.

Los signos clínicos de urolitiasis en hurones son similares a los descritos en otros animales de compañía: estranguria, incontinencia urinaria, hematuria, vocalización al orinar, etc. Al igual que ocurre en otras especies, la obstrucción uretral es mucho más común en machos que en hembras.



Los hurones afectados, principalmente si la obstrucción uretral es parcial, presentan esfuerzos al orinar. Dicha condición provoca que parte de las heces salgan durante la micción en pequeña cantidad, asumiendo el propietario que su hurón presenta diarrea o estreñimiento.<sup>3</sup> En muchas ocasiones, resulta difícil para el propietario diferenciar entre estranguria y esfuerzo al defecar, ya que suelen observar que el hurón eleva la cola y realiza esfuerzos para defecar/orinar y cree que su hurón padece estreñimiento o colitis. Esto es lo que realmente ocurría con el hurón de este caso clínico. Durante la anamnesis el propietario no había detectado ninguna alteración en la micción y relacionaba la vocalización con la defecación. Debido a los esfuerzos que realizaba durante la micción se producía la eliminación de heces aplanadas. Conviene recordar que el estreñimiento y la colitis son patologías menos frecuentes en hurones que las relacionadas con el tracto urinario, aunque deben ser descartadas.

La causa más común de obstrucción uretral en hurones es la compresión de la uretra por prostatomegalia o quistes prostáticos/paraprostáticos estériles o sépticos, procesos secundarios a enfermedad de glándula adrenal, aunque en el diagnóstico diferencial debemos incluir tumoraciones, cistitis bacterianas con piuria, cristaluria o urolitiasis,<sup>2,3</sup> debiendo añadir a nuestro protocolo diagnóstico un urianálisis completo con estudio del sedimento, cultivo y antibiograma de la muestra obtenida por cistocentesis, y realizar pruebas de diagnóstico por imagen, incluyendo como mínimo una radiografía y una ecografía. En este caso, la ecografía reveló una estructura ligeramente hiperecoica con ligera sombra acústica, por lo que nos podía haber llevado a un diagnóstico erróneo de no realizar una radiografía posterior. La sombra acústica distal puede ser variable y se puede observar mejor con un transductor de alta frecuencia (y con cálculos de gran grosor). Una reverberación como artefacto también puede aparecer distal

al cálculo urinario, pero hay que tener en cuenta que la presencia o ausencia de estos artefactos no se correlacionan con la composición del cálculo.<sup>7</sup>

Ante una obstrucción uretral total o parcial debemos monitorizar la función renal y controlar posibles anomalías electrolíticas (hipercalcemia principalmente) y alteraciones en el balance ácido-base (acidosis metabólica). Nuestro caso no presentó anomalías en la analítica previa, por lo que se decidió realizar la cateterización uretral y posterior cistotomía a la mayor brevedad posible. El sondaje en hurones puede presentar cierta dificultad, existiendo varios protocolos para ello. En determinadas ocasiones, para solucionar la obstrucción existe la necesidad de realizar una uretrotomía permanente, incluso se recomienda la colocación temporal de un catéter Foley, mediante cistotomía percutánea<sup>8</sup> en casos de obstrucción uretral secundaria a enfermedad de glándula adrenal; mientras, la terapia médica frente a la enfermedad, inhibe la producción de testosterona y la próstata deja de provocar la compresión uretral.

Las pautas llevadas a cabo tras la resolución del caso fueron: proporcionar una dieta de gama alta, evitar la administración de golosinas u otro tipo de suplementos minerales e incrementar el consumo de agua, ya que disminuye la concentración urinaria de minerales calcúlogénicos. Además, se recomendó seguimiento del paciente con controles periódicos cada 3-4 meses. Dichos controles consistían en un examen clínico junto a una radiografía, una ecografía y un urianálisis con el fin de detectar la formación de cristales o urolitos lo más pronto posible. Pasado un año tras la cirugía, no se han encontrado indicios de nueva formación de urolitos y el pH urinario se ha mantenido en un rango entre 6 y 6.5. No obstante, no se descartan recidivas, por lo que se recomienda mantener dichos controles de forma periódica.

**Fuente de financiación:** Esta investigación no se realizó con fondos comerciales, públicos o del sector privado.

**Conflicto de intereses:** Los autores declaran que no existe conflicto de intereses.

## Bibliografía

1. Kuijten AM, Schoemaker NJ, Voorhout G. Ultrasonographic Visualization of the Adrenal Glands of Healthy Ferrets and Ferrets With Hyperadrenocorticism; *J Am Anim Hosp Assoc* 2007; 43: 78-84.
2. Lichtenberger M. Treatment of urinary obstruction in the male ferret. *Exotic DVM* 2006; 3: 26-30
3. Orcutt C.J. Ferret urogenital diseases. *Vet Clin Exot Anim* 2003; 6: 113-138
4. Pollock C.G. Disorders of the urinary and reproductive systems. En: Quesenberry KE, Carpenter J.W. editors. *Ferrets, rabbits, and rodents: clinical medicine and surgery*. 3rd ed.: Elsevier Inc. Saunders, St.Louis, 2012: 46-61
5. Rogers KD, Jones B., Roberts L. et al. Composition of uroliths in small domestic animals in the United Kingdom. *Vet J* 2011; 188(2): 228-230
6. Grauger GF. Enfermedades urinarias (Parte 5, Capítulo 46) En: Nelson RW, Couto CG. *Medicina interna de animales pequeños*. 3ª ed.: Ed. Intermédica, Buenos Aires, 2005: 671-682
7. Weichselbaum RC, Feeney DA, Jessen CR et al. Relevance of sonographic artifacts observed during in vitro characterization of urocytolith mineral composition. *Vet Radiol Ultrasound* 2000; 41:438-446
8. Nolte D.M., Carberry C.A. Ganonn K.M. et al. Temporary tube cystostomy as a treatment for urinary obstruction secondary to adrenal disease in four ferrets. *J Am Anim Hosp Assoc* 2002; 38(6): 527-532